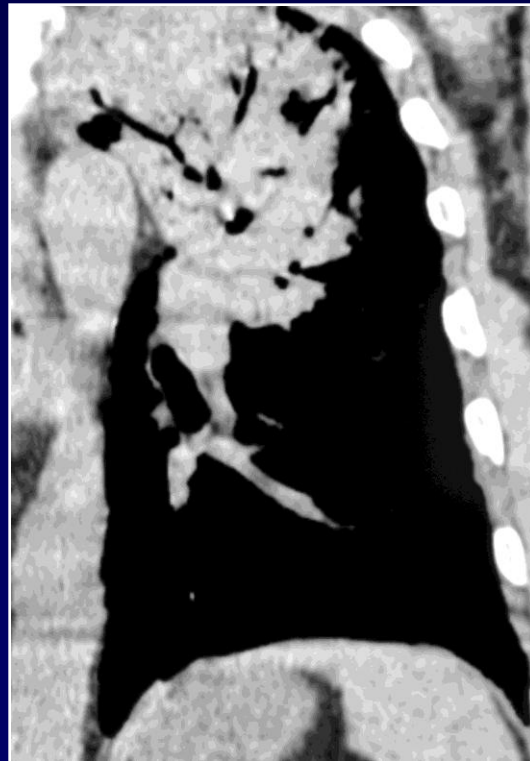
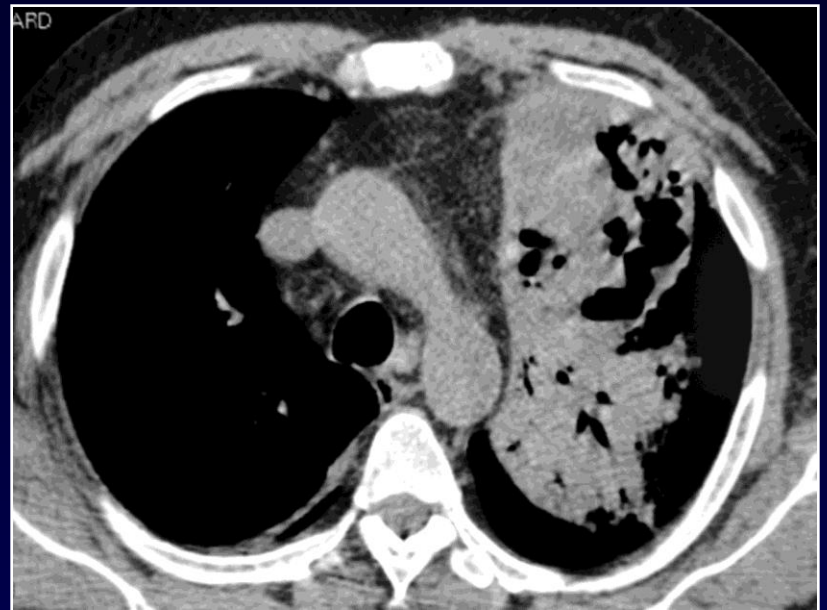
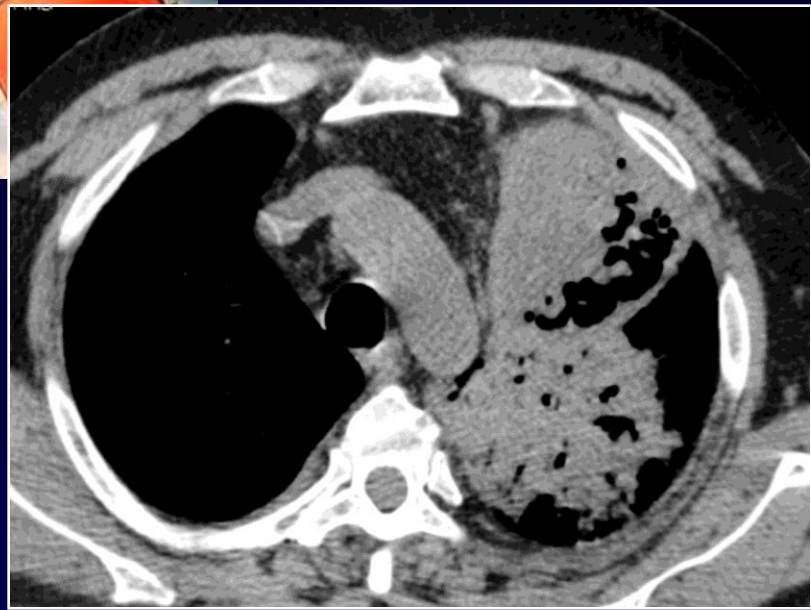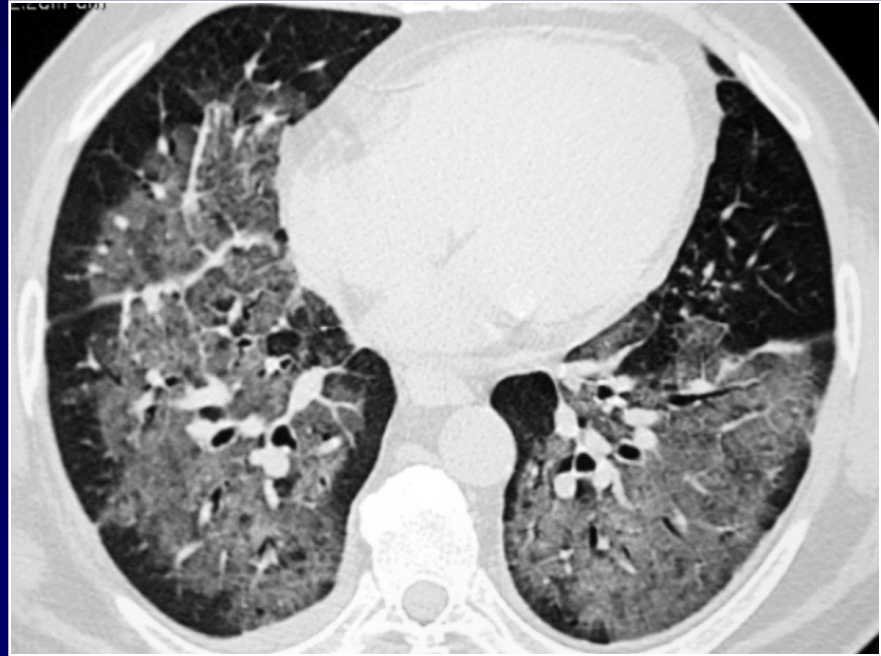
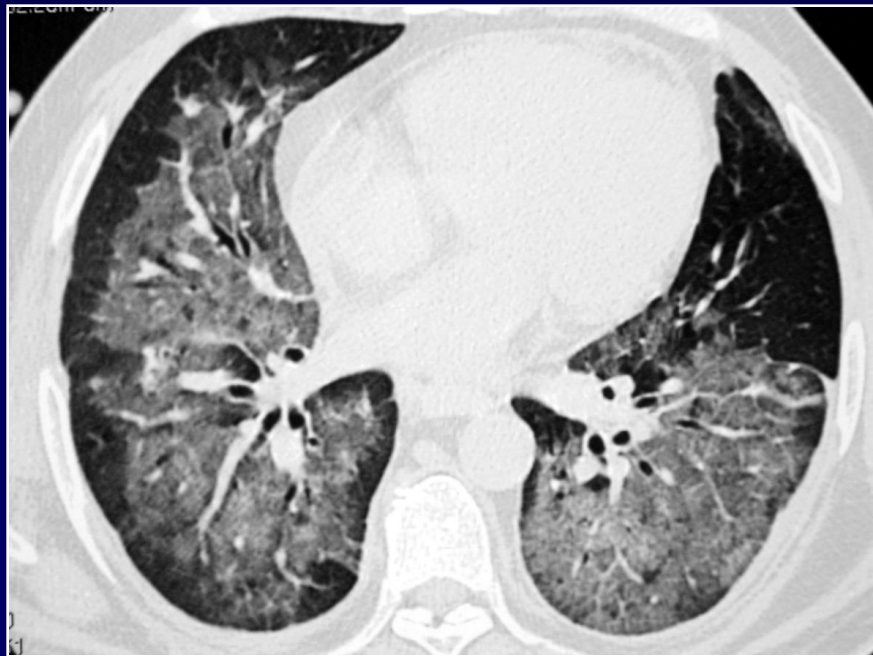
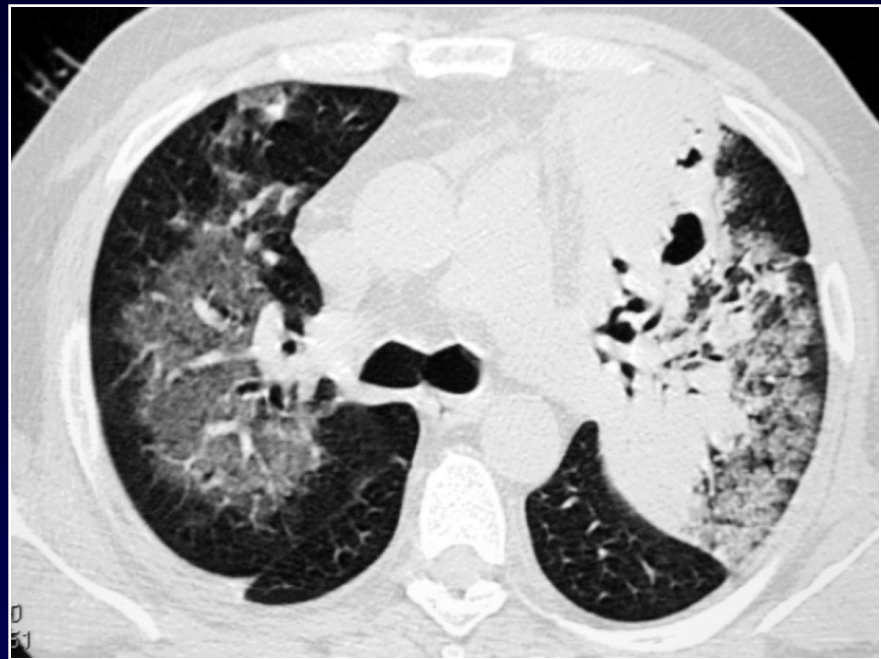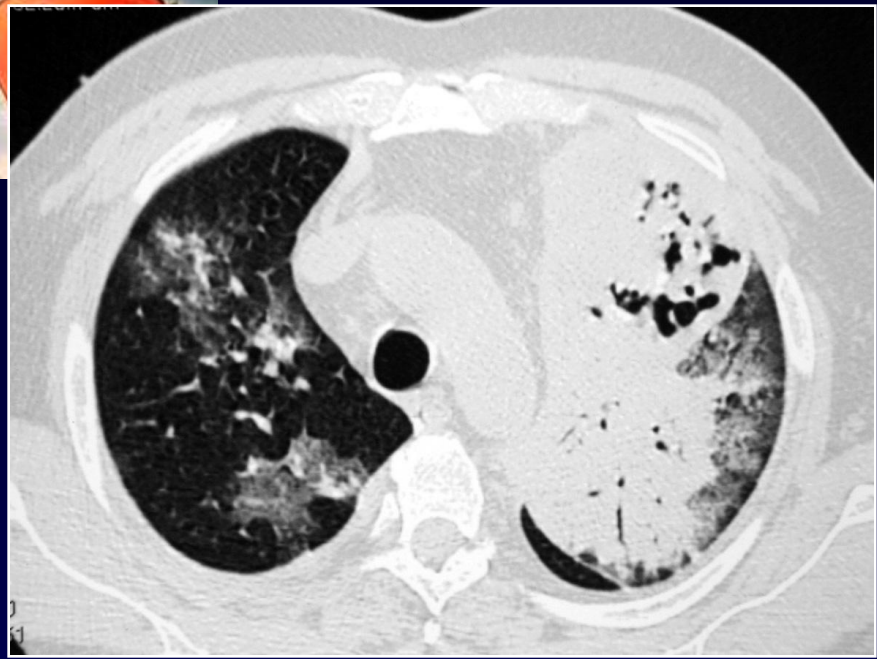


Homme de 50 ans

**Patient présentant un lymphome cutané
avec neutropénie**

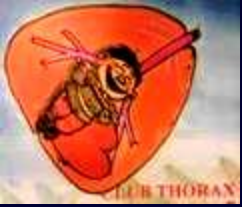**Aggravation d'une pneumopathie fébrile
avec détresse respiratoire**







Diagnostic ?



Pneumopathie nécrosante lobaire supérieure gauche à Nocardia

**Discussion sur les lésions diffuses en verre
dépoli sans anomalie des interfaces
périphériques: œdème de surcharge?**